



Potencial irritante de un spray bucal de propóleos y eucalipto sobre la mucosa oral del hámster
Irritant potential of one buccal spray of propolis and eucalyptus in oral mucous of hamster

Autor(es): MSc. Dámarys Suárez Gómez¹, Lic. Mario Fajardo Cárdenas¹, Lic. Guillermo Aparicio López², Lic. Nelson de Jesús Merino García², Lic. Addis Bellma Menendez², Lic. Odalys Valdés Martínez², Lic. Jesús Domínguez Peña²

1-Centro de Investigaciones Apícolas, Carretera de El Cano a El Chico km/0.Arroyo Arenas, La Lisa, La Habana, Cuba. Teléfono: 72020890.

2-Centro de Investigación y Desarrollo de Medicamentos, Avenida 26 #1605. Boyeros y Puentes Grandes, Plaza, La Habana, Cuba.

apiproduc@ciapi.minag.cu

Recibido: 4 - 6 - 2015

Aprobado: 2 - 7- 2015

RESUMEN

El spray oral elaborado con Propomax 5 y aceite esencial de eucalipto es una ayuda válida y eficaz para el bienestar de la garganta y de la cavidad bucal. Además de crear una capa protectora que impide la entrada de virus, bacterias y proliferación de hongos, también tiene efecto antiinflamatorio para las mucosas de faringes, laringe y garganta. Estimula la generación de la dentina e impide la formación de caries y placa bacteriana. Esta fórmula es una solución que será empleada para su aplicación sobre la mucosa bucal. Uno de los riesgos que implica este uso es el potencial irritante que pudiera manifestar el producto por su contacto con la mucosa oral. Para la caracterización de su potencial toxicológico se determinaron los efectos irritantes agudos producidos, tras la administración sobre la mucosa oral del hámster, de cinco lotes de una solución de spray bucal, evidenciándose una respuesta irritante nula; por lo que se concluye que esta sustancia clasifica como *“No irritante”*.

Palabras clave: Spray bucal, propóleos, eucalipto, irritabilidad mucosa oral.

ABSTRACT

The buccal spray made from Propomax 5 and eucalyptus essential oil is a valid and effective for the welfare of the throat and oral cavity help. In addition to creating a protective layer that prevents the entry of viruses, bacteria and fungal growth, also it has anti-inflammatory effect on the mucous membranes of pharynx, larynx and throat. It stimulates the generation of dentine and prevents cavities and plaque. This formula is a solution that we will be used for application to oral mucous. One of the risks of this job is the potential irritant that could express the product by its contact with the oral mucous. For the characterization of their toxicological potential acute irritant effects after administration of the oral mucous hamster, five batches of a mouth spray solution were determined, showing an irritant response null; so we concluded that this substance classified as "Non-irritating".

Keywords: Oral Spray, propolis, eucalyptus, oral mucosa irritability.

INTRODUCCIÓN

La caries dental es una enfermedad común, aunque en los últimos años su frecuencia ha disminuido gracias a los programas de salud bucodental, a una mayor atención dental y a la utilización de algunos ingredientes activos en los dentífricos y en las aguas de consumo. La caries se caracteriza por la destrucción del esmalte dental y la dentina (tejido duro situado debajo del esmalte) ocasionado por bacterias (entre ellas el *Streptococcus mutans*), que se desarrollan en la placa dental y producen un medio ácido que erosiona el esmalte dental.

La gran variedad de enjuagues y sprays bucales en el mercado prometen un aliento fresco, limpio y evitar la caries y la formación de placa dentobacteriana. Estos productos ayudan a suprimir temporalmente el mal aliento, reducen las bacterias en la boca y la refrescan, dejando en ella un sabor agradable. Algunos contienen ingredientes activos para ayudar a proteger contra enfermedades orales como la caries o la gingivitis.

Otra de las propiedades que se resaltan en los enjuagues y sprays bucales es el combate a los gérmenes causantes del mal aliento, el cual es producido por la descomposición bacteriana de restos de alimentos entre los dientes, de saliva, o de células, generando sustancias volátiles. Estas sustancias, que son las que causan los problemas bucales, se evaporan y llegan a otras personas en forma de un aliento desagradable.

El propóleo es una sustancia resinosa que las abejas recogen a partir de diversas fuentes vegetales, un producto natural no tóxico con múltiples efectos farmacológicos y una composición química compleja (Burdock, 1998; Ghisalberti, 1979). Varios compuestos han sido identificados en el propóleo (Bankova y col., 1995; Banskota y col., 1998; Park y col., 1998; Tazawa y col. 1998). Los flavonoides se han considerado los principales compuestos biológicamente activos en ellos (Amoros y col., 1992; Bonhevi y col., 1994; Ghisalberti, 1979). El propóleo exhibe una amplia gama de actividades biológicas, incluyendo antimicrobianos, antiinflamatorios, anestésicos (Burdock, 1998; Ghisalberti, 1979). Una de las actividades más importantes del propóleo es su actividad antimicrobiana la cual se le atribuye básicamente a los flavonoides, es un compuesto bioactivo de grandes potencialidades para el tratamiento como antiséptico de aftas bucales, herpes, amigdalitis, ayuda en la cicatrización de las heridas, antiinflamatorio, anticaries, cirugía oral, endodoncia, periodoncia y patología oral, entre otras.

Es importante destacar que existen diversos estudios enfocados en la eliminación de la caries dental relacionados con el propóleo con el fin de determinar la inhibición del crecimiento de varios microorganismos bucales, los cuales han sugerido que esta

sustancia natural interfiere en la inhibición de la actividad enzimática de varias proteínas que son necesarias para el crecimiento y desarrollo de los mismos, contribuyendo a la posible solución de un problema de salud pública como es la caries dental. (Premoli y col., 2010).

Se ha demostrado que los propóleos inhiben el crecimiento de *Streptococcus mutans* (Koo y col., 2000; Koo y col., 2000; Koo y col., 2000; Koo y col., 2002; Duailibe y col., 2007; Eguizábal y Moromi, 2007; Moreno y col., 2007). Por otra parte, la aplicación tópica de propóleos dos veces al día (Koo y col., 1999) o su inclusión en el agua potable *ad libitum* (Ikeno y col., 1991) reduce la incidencia de la caries dental en ratas. Sin embargo, la información sobre las propiedades biológicas de los compuestos específicos, que podrían ser útiles para la prevención de enfermedades orales, es escasa.

El eucalipto se considera una de las mejores especies vegetales para el tratamiento de enfermedades del aparato respiratorio. Los productos ingeridos de eucalipto se eliminan a través de las vías respiratorias por lo que, al disolverse en las mismas, ejercen sus propiedades medicinales sobre este sistema corporal. Se puede considerar que el eucalipto posee principalmente propiedades antisépticas, expectorantes y antiinflamatorias. Posee, además, propiedades antimicrobianas (bacteriostáticas y bactericidas) y antifúngicas. Se ha comprobado cómo la aplicación del aceite esencial elimina o impide el crecimiento de algunos gérmenes tan importantes como: estafilococos, cándidas, *Mycobacterium tuberculosis* o el virus de la rabia. El principal componente que le otorga tales propiedades es el cineol, también llamado eucaliptol, que es, al mismo tiempo, el componente más abundante del aceite esencial, y el que le proporciona sus propiedades antisépticas aunque también intervienen otros componentes. Su riqueza en taninos (ácido gálico) y flavonoides (quercetina, quercitrina) son los responsables de las propiedades bacteriostáticas. Sus propiedades expectorantes y antiinflamatorias hacen que esta sustancia sea utilizada en el tratamiento de enfermedades respiratorias tales como: tos, sinusitis, rinitis, fiebre, faringitis, catarro, gripe, bronquitis, dolor de garganta, entre otras. Para el tratamiento de las inflamaciones de las encías, el aceite esencial de eucalipto puede resultar bastante eficaz. En enjuagues bucales ayuda a prevenir la caries dental. Es rico en componentes bactericidas y puede utilizarse para eliminar los microorganismos causantes de la halitosis. De hecho muchos colutorios industriales contienen cineol. <http://www.botanical-online.com/medicinalseucalipto.htm>.

Para satisfacer la demanda existente de sprays bucales en el mercado cubano, se formuló uno a base de Propomax 5 y eucalipto, el cual será empleado para su aplicación sobre la

mucosa bucal. Uno de los riesgos que implica el uso de este tipo de producto es el potencial irritante que pudiera manifestar sobre la mucosa oral. Es por ello que una de las regulaciones para su registro sanitario es, precisamente, la caracterización de su potencial toxicológico en la mucosa oral.

El objetivo del presente trabajo fue determinar los efectos irritantes agudos de cinco lotes de una solución de spray bucal elaborado con Propomax 5 y eucalipto tras la administración sobre la mucosa oral del hámster.

MATERIALES Y MÉTODOS

Sustancia de prueba: Spray bucal, cinco lotes, dos frascos de cada uno.

En la ***evaluación de la irritabilidad de la mucosa oral*** fueron empleados hámster machos de la línea Sirios Dorados y con un peso corporal ente 50 y 60 gramos, en número de cinco animales por grupo, procedentes del *Centro para la Producción de Animales de Laboratorio* (CENPALAB), de La Habana. Permanecieron en cuarentena durante siete días antes de iniciar el ensayo. Se mantuvieron en una sala con temperatura controlada de 22 ± 2 °C, con ciclo de luz-oscuridad de 12 horas y cama con viruta estéril con cambio cada 48 horas. Los animales fueron alojados a razón de cinco por caja T3. La alimentación consistió en ratonina peletizada proveniente de CENPALAB y agua acidulada *ad libitum*. El ensayo fue realizado de acuerdo con las *Buenas Prácticas de Laboratorio* (FDA, 2012).

Para la determinación del potencial irritante del Spray bucal sobre la mucosa oral se realizó el ensayo agudo de dosis repetidas (según la Norma ISO 10993-10:2003).

Distribución de los grupos de tratamiento: Los animales fueron distribuidos de forma aleatoria (NC-92-09) en seis grupos de tratamientos, de cinco animales cada uno:

Grupo C - Control sin tratamiento

Grupo L1 - Administrado con Spray bucal Lote 1

Grupo L2 - Administrado con Spray bucal Lote 2

Grupo L3 - Administrado con Spray bucal Lote 3

Grupo L4 - Administrado con Spray bucal Lote 4

Grupo L5 - Administrado con Spray bucal Lote 5

La administración de la sustancia se llevó a cabo sobre la mucosa oral directamente y sin dilución previa, a temperatura ambiente. Después de examinar macroscópicamente la bolsa gular de cada animal se le colocaron pellets de algodón con dimensiones de 1 x 1 cm de las sustancias a prueba y colocados en el abazón derecho de cada animal. Se dotó

a cada uno de un collar de 3 a 4 mm de anchura, colocado alrededor del cuello, permitiendo la respiración, pero al mismo tiempo impidiendo que el animal pudiera expulsar el pellet del abazón. El tiempo de permanencia del pellet en el abazón fue de 5 minutos \pm 30 segundos, tras los cuales se retiró el mismo y se practicó la eversión del abazón de cada hámster para el examen de la mucosa del sitio de aplicación y determinar la presencia de eritema y/o edema. Se realizaron cuatro administraciones siguiendo este mismo proceder separadas por intervalos de una hora. Se describió el aspecto de los abazones para cada uno y se guardaron las reacciones de eritema superficial del abazón de acuerdo con el sistema de graduación dado en la Tabla 1, para cada animal y cada intervalo de tiempo y se registraron los resultados. Posteriormente, los animales fueron sacrificados por inyección intraperitoneal de Pentobarbital sódico 80 mg/Kg de peso, procediéndose a la extracción de las bolsas y fijación para el examen histológico. La evaluación microscópica se realizó teniendo en cuenta los parámetros establecidos por la norma ISO/DIS 10993-10. El Índice de Irritación Primario (IIP) se determinó como el promedio de las observaciones microscópicas por grupo, el Índice de Irritación Comparado (IIC) se determinó como la diferencia entre los IIP de los grupos tratado y control. De acuerdo al IIC la sustancia fue clasificada en las siguientes categorías:

Tabla 1. Sistema de graduación para reacciones orales.

Clasificación del eritema	Valor
Ausencia de eritema	0
Eritema muy leve (apenas perceptible)	1
Eritema bien definido	2
Eritema moderado	3
Eritema grave (color remolacha) a formación de escara que hace imposible la graduación del eritema.	4

Cualquier otro cambio adverso observado en la mucosa debería registrarse e incluirse en los resultados del ensayo.

Evaluación de los resultados:

Evaluación macroscópica: Las graduaciones para cada observación se sumaron y el resultado total se dividió por el número de observaciones para determinar el baremo de graduación medio por animal. Las observaciones hechas antes de la primera aplicación no se incluyen en el cálculo del baremo de graduación medio.

Evaluación histológica: Los efectos irritantes del tejido oral fueron evaluados y se determinó la graduación para cada tejido de acuerdo con el sistema presentado en la Tabla 2.

Las graduaciones de la evaluación microscópica de todos los animales en los grupos de ensayo y control se sumaron, y el resultado total se dividió por el número de observaciones para obtener una media para cada grupo de ensayo.

Tabla 2. Sistema de graduación para el examen microscópico de las reacciones de los tejidos oral.

Reacción	Graduación numérica
1. Epitelio	
Normal, intacto	0
Degeneración a aplanamiento celular	1 2
Metaplasia	3
Erosión focal	4
Erosión Generalizada	
2. Infiltración Leucocitaria	
Ausencia	0
Mínima (menor de 25)	1
Leve (de 26 a 50)	2
Moderada (de 51 a 100)	3
Marcada (más de 100)	4
3. Congestión Vascular	
Ausencia	0
Mínima	1
Leve	2
Moderada	3
Marcada, con Hemorragias	4
4. Edema	
Ausencia	0
Mínima	1
Leve	2
Moderada	3
Marcada	4

Para la obtención del Índice de Irritación, se resta el valor medio del grupo control, del valor medio de los grupos de ensayos según la Tabla 3, y de este modo poder describir la respuesta obtenida.

Tabla 3. Índice de irritación

Graduación media	Descripción de la respuesta
0	Ninguna
1 - 4	Mínima
5 - 8	Leve
9 - 11	Moderada
12 - 16	Grave

RESULTADOS Y DISCUSIÓN

Un indicador importante en la toxicidad de cualquier sustancia lo constituyen las manifestaciones clínicas, ya que es posible determinar daños asociados a lesiones en sistemas de órganos, que traen por resultado cambios en sus funciones. Además, se plantea que toda sustancia tóxica produce alteraciones anatomofisiológicas que se manifiestan en modificaciones en el cuadro clínico general, y éstas dependen de la severidad y extensión de la lesión, así como de los sistemas de órganos involucrados, duración de la exposición, cantidad total de la sustancia en sangre, edad y salud general del animal (Chan y Hayes, 1994).

Observaciones macroscópicas

En la Tabla 4 se relacionan las observaciones macroscópicas (Obs.) realizadas previo al comienzo del ensayo (Obs. 0) y post cada administración (Obs. 1, 2, 3 y 4). La columna que se corresponde a la Obs. 0 está sombreada pues estas no se tuvieron en cuenta para el cálculo del baremo promedio de cada grupo de ensayo, pero sí para comparar con ellas las observaciones sucesivas realizadas a cada animal.

Tabla 4. Registro de observaciones macroscópicas

Grupo	Animal	Obs. 0	Obs. 1	Obs. 2	Obs. 3	Obs. 4	Baremo
Control	1	0	0	0	0	0	0.00
	2	0	0	0	0	1	0.25
	3	0	0	0	1	1	0.50
Baremo Promedio							0.25
Lote 1	1	0	0	0	0	0	0.00
	2	0	0	0	0	0	0.00
	3	0	0	0	0	0	0.00
Baremo Promedio							0.00
Lote 2	1	0	0	0	0	0	0.00
	2	0	0	0	0	1	0.25
	3	0	0	0	0	0	0.00
Baremo Promedio							0.08
Lote 3	1	0	0	0	1	1	0.50
	2	0	0	0	1	1	0.50
	3	0	0	1	1	1	0.75
Baremo Promedio							0.58
Lote 4	1	0	0	0	1	1	0.50
	2	0	0	0	1	2	0.75
	3	0	0	0	0	1	0.25
Baremo Promedio							0.58
Lote 5	1	0	0	0	1	1	0.50
	2	0	0	0	1	1	0.50
	3	0	0	0	0	0	0.00
Baremo Promedio							0.33

El baremo promedio de las sustancias ensayadas está por debajo de 1 cuando se le resta al baremo promedio del grupo control, por lo que macroscópicamente no se considera que haya una respuesta irritante de los lotes de Spray bucal analizados.

Observaciones microscópicas

Las graduaciones resultantes del estudio histopatológico se expresan en la Tabla 5. La media de cada grupo se calculó según la Norma ISO 10993-10:2003.

Tabla 5. Observaciones Histológicas

Grupo	Animal	Epitelio	Infiltración Leucocitaria	Congestión Vascular	Edema	Total	Media
Control	1	0	0	1	0	1	
	2	0	1	1	0	2	
	3	0	0	1	0	1	
Total						4	
Media							0.33
Lote 1	1	0	1	2	0	3	
	2	0	1	1	0	2	
	3	0	2	2	0	4	
Total						9	
Media							0.75
Lote 2	1	1	2	3	0	6	
	2	0	0	1	0	1	
	3	0	0	1	0	1	
Total						8	
Media							0.66
Lote 3	1	0	3	3	0	6	
	2	0	2	1	0	3	
	3	0	0	1	0	1	
Total						10	
Media							0.83
Lote 4	1	0	0	1	0	1	
	2	1	4	1	0	6	
	3	1	2	1	0	4	
Total						11	
Media							0.91
Lote 5	1	1	2	1	0	4	
	2	1	1	1	0	3	
	3	0	0	1	0	1	
Total						8	
Media							0.66

Testimonio fotográfico de las observaciones microscópicas

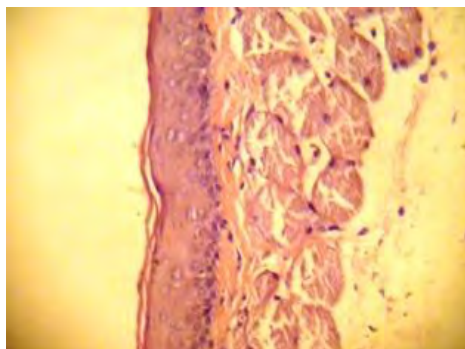


Fig. 1 Microfotografía representativa de mucosa oral. (a) Animal 2 del grupo control donde se observó histología normal de la capa de mucosa. (H/E, 10X).

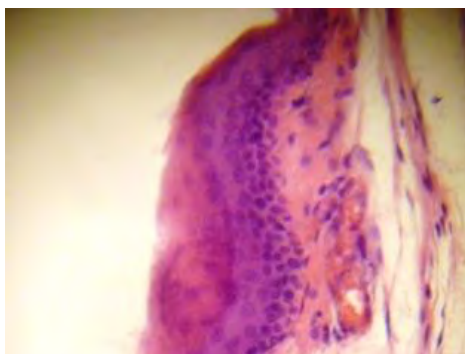


Fig. 2 Microfotografía representativa de 1 animal del grupo L1 donde se observó hiperquetosis con inhibición de la formación de la capa granulosa, (H/E, 10X)

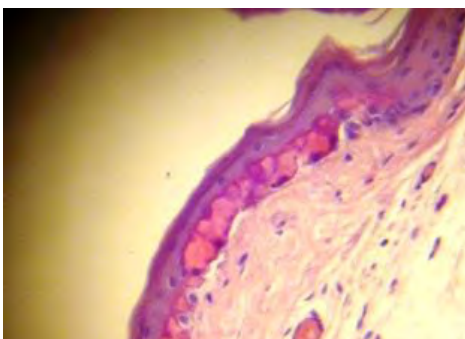


Fig. 3 Microfotografía representativa de 1 animal del grupo L2 donde se observó degeneración epitelial y pérdida de la estructura basal. (H/E, 10X)

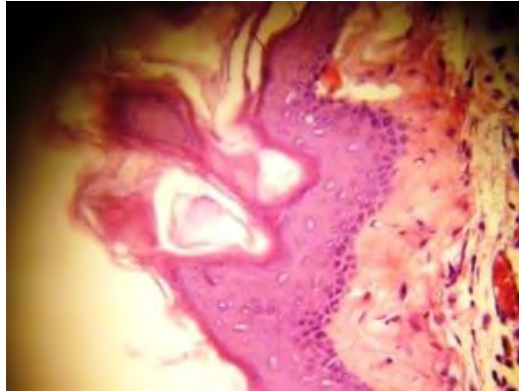


Fig. 4 Microfotografía representativa de 1 animal del grupo L3 donde se observó formación de pseudopólipos. (HE, 10X).

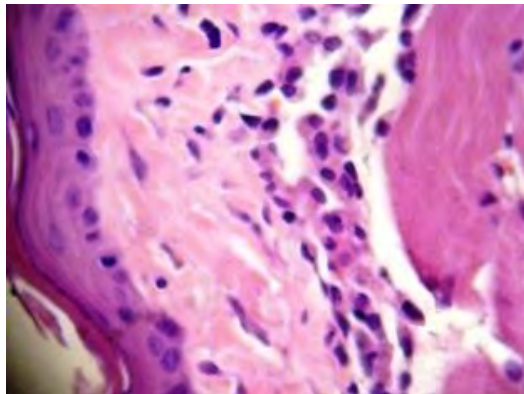


Fig. 5. Microfotografía representativa de 1 animal del grupo L4 donde se observó abundante infiltración de linfocitos y macrófagos en la submucosa. (HE, 20X).

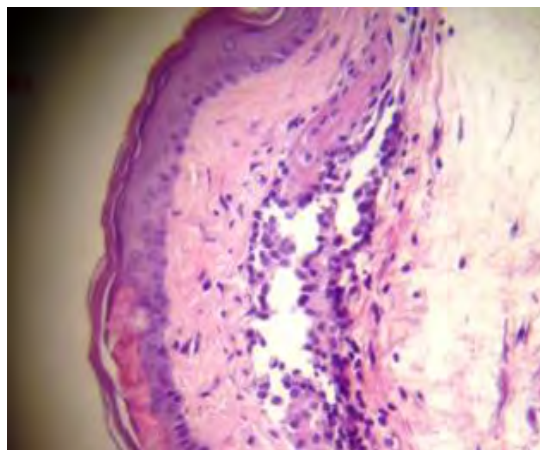


Fig. 6. Microfotografía que muestra degeneración epitelial en los animales 1 y 2 del grupo L5 con Hiperplasia de las células de la capa basal en el último. (HE, 10X).

Observaciones microscópicas detalladas:

Grupo Control: Sin alteraciones aparentes (SAA) en ningún animal. (Fig. 1; animal 2; HE, 10X).

Lote 1: Se observa una hiperqueratosis donde se inhibe la formación de la capa granulosa con aumento de la queratina y presencia de gránulos queratohialinos en el animal 1. (Fig. 2; HE, 10X).

Lote 2: Animal 1, se observa Degeneración epitelial con aplanamiento y pérdida de la estructura de la capa basal del epitelio. (Fig. 3; HE, 10 X) y en el animal 2 hay una ligera Acantosis con Hiperplasia de las células de la capa basal.

Lote 3: Presencia de pseudopólipos con Hiperplasia de la capa basal epitelial en el animal 1 (Fig. 4; HE, 10X).

Lote 4: Degeneración epitelial con abundante infiltración de linfocitos y macrófagos en la submucosa del animal 2 (Fig. 5; HE, 20X).

Lote 5: Hay Degeneración epitelial en los animales 1 y 2 con Hiperplasia de las células de la capa basal en el último. (Fig. 6; HE, 10X)

El índice de irritación para todos los lotes de la sustancia de ensayo es menor que uno (como se describe en la Tabla 6), por lo que se concluye que no existe “NINGUNA” respuesta irritante.

Tabla 6. Índice de Irritación

Grupo	Graduación Media (GM)	Índice de irritación GM – 0.33	Descripción de la respuesta
Lote 1	0.75	0.42	Ninguna
Lote 2	0.66	0.33	Ninguna
Lote 3	0.83	0.50	Ninguna
Lote 4	0.91	0.58	Ninguna
Lote 5	0.66	0.33	Ninguna

En las observaciones microscópicas aparecieron lesiones de importancia que desde el punto de vista biológico debieran tenerse en cuenta. Estas lesiones no se recogen en la estadística, pues no aparecen en las tablas de la Norma ISO 10993-10:2003 a tener en cuenta en este ensayo.

CONCLUSIONES

De acuerdo a los resultados obtenidos en este estudio, se puede afirmar que en el modelo animal empleado, al nivel de dosis utilizado y bajo las condiciones experimentales observadas, la solución de spray bucal con propóleos y eucalipto reflejó una respuesta irritante nula sobre la mucosa oral de los cinco lotes tratados; por lo que se concluye que esta sustancia clasifica como “*No irritante*”.

REFERENCIAS BIBLIOGRÁFICAS

- Amoros, M., C. M. Simões, L. Girre, F. Sauvager, and M. Cormier. (1992). *Synergistic effect of flavones and flavonols against herpes simplex virus type 1 in cell culture. Comparison with the antiviral activity of propolis*. Journal of Natural Product. 55:1732-1740.
- Bankova, V., R. Christov, A. Kujumgiev, M. C. Marcucci, and S. Popov. (1995). *Chemical composition and antibacterial activity of Brazilian propolis*. Z. Naturforsch. 50c:167-172.
- Banskota, A. H., Y. Tezuka, J. K. Prasain, K. Matsushige, I. Saiki, and S. Kadota. (1998). *Chemical constituents of Brazilian propolis and their cytotoxic activities*. Journal of Natural Product. 61:896-900.
- Bonhevi, J. S., F. V. Coll, and R. E. Jordà. (1994). *The composition, active components and bacteriostatic activity of propolis in dietetics*. Journal American Oil Chemistry. Soc. 71:529-532.
- Burdock, G. A. (1998). *Review of the biological properties and toxicity of propolis*. Food Chem. Toxicol. 36:341-363.
- Chan, P.K. and Hayes, A.W. (1994). *Acute Toxicity and Eye Irritancy*. In: *Principles and Methods of Toxicology*. Third Edition. A.W. Hayes, Editor. Raven Press Ltd., New York, USA, 54-58.
- Duailibe SA, Gonçalves AG, Ahid FJ. (2007). *Effect of a propolis extract on Streptococcus mutans counts in vivo*. J. Appl Oral Sci. Oct; 15(5):420-3.
- Eguizábal A., M. and Moromi Nakata, H. (2007). *Actividad antibacteriana in vitro del extracto etanólico de propóleo peruano sobre Streptococcus mutans y Lactobacillus casei*. Rev. Odontología Sanmarquina. 10(2).
- FDA. 2012. Good laboratory practice (GLP) for non-clinical laboratory studies. 21 CFR Part. 58. Disponible en: http://www.fda.gov/ohrms/dockets/98fr/98033_5s1.pdf. [Consultado Jun. 5, 2015].
- Ghisalberti, E. L. (1979). Propolis: a review. Bee World. 60:59-84.
- Ikeno, K., T. Ikeno, and C. Miyazawa. (1991). *Effects of propolis on dental caries in rats*. Caries Res. 25:347-351.
- Instituto Cubano de Normalización, Metrología y Control de la Calidad (ICNMCC). 1975. Control de la Calidad. *Selección de muestras aleatorias*. Tabla. NC-92-09. La Habana: ICNMCC, 1-14.

- Koo, H., A. M. Vacca Smith, W. H. Bowen, P. L. Rosalen, J. A. Cury, and Y. K. Park. (2000). *Effects of Apis mellifera propolis on the activities of streptococcal glucosyltransferases in solution and adsorbed onto saliva-coated hydroxyapatite*. Caries Res. 34:361- 442.
- Koo, H., B. P. F. A. Gomes, P. L. Rosalen, G. M. B. Ambrosano, Y. K. Park, and J. A. Cury. (2000). *In vitro antimicrobial activity of propolis and Arnica montana against oral pathogens*. Arch. Oral Biol. 45:141-148
- Koo, H., P. L. Rosalen, J. A. Cury, G. M. B. Ambrosano, R. M. Murata, R. Yatsuda, M. Ikegaki, S. M. Alencar, and Y. K. Park. (2000). *Effect of a new variety of Apis mellifera propolis on mutans streptococci*. Curr. Microbiol. 41:192-196.
- Koo, H., P. L. Rosalen, J. A. Cury, Y. K. Park, M. Ikegaki, and A. Sattler. (1999). *Effect of Apis mellifera propolis from two Brazilian regions on caries development in desalivated rats*. Caries Res. 33:393–400.
- Koo, H.; Rosalen, P.; Cury, J.A.; Park, Y.K. and Bowen, W.H. (2002). *Effects of Compounds Found in Propolis on Streptococcus mutans Growth and on Glucosyltransferase Activity*. Antimicrob Agents Chemother. May; 46(5): 1302–1309.
- Moreno, Z., Martínez, P.; Figueroa, J. (2007). *Efecto antimicrobiano in vitro de propóleos argentinos, colombianos y cubano sobre Streptococcus mutans ATCC 25175*. Rev. NOVA - Publicación Científica - ISSN: 1794-2470. 5(7):1-100.
- Park, Y. K., M. H. Koo, J. A. S. Abreu, M. Ikegaki, J. A. Cury, and P. L. Rosalen. (1998). *Antimicrobial activity of propolis on oral microorganisms*. Curr. Microbiol. 36:24-28.
- Premoli, G.; Laguado, P.; Díaz, N.; Romero, C.; Villarreal, J.; González, A.J. (2010). *Uso del Propóleo en odontología*. Acta Odontol. Venez; 48(2).
- Propiedades medicinales del eucalipto*. Disponible en: <http://www.botanical-online.com/medicinalseucalipto.htm>. [Consultado Jun. 5, 2015].
- Tazawa, S., T. Warashina, T. Noro, and T. Miyase. (1998). *Studies on the constituents of Brazilian propolis*. Chem. Pharm. Bull. 46:1477-1479.
- UNE-EN ISO 10993-10, (2003). *Evaluación Biológica de productos sanitarios. Parte 10: Ensayos de irritación e hipersensibilidad retardada*. Norma española (ISO 10993-10:2002): 35-39.